Cas clinique. Présentation clinique de prise en charge orthopédique avec bielle de Herbst sur disjoncteur.

Editions CdP. Complément au livre Moinard C.
"Traitement mixte", CDP, 2014, coll Guide Clinique.
Tous droits réservés.

Commentaire :

Cette patiente présentait une classe II.1 importante sans prédisposition basi-crânienne de classe II dans un contexte normodivergent avec une avance d'âge dentaire. D'un point de vue fonctionnel, on a du pratiquer une plastie du frein lingual. La mise en place d'une enveloppe linguale nocturne avant la réalisation d'une plastie linguale est importante car dès le lendemain de l'intervention, on demandera au patient de porter l'ELN le plus possible pour tirer le maximum de bénéfice de l'intervention et ce durant une quinzaine de jours (en nocturne et pour les activités propices à son port, c'est-à-dire ne nécessitant pas de parler)

Détail du traitement :

- Mise en place d'une enveloppe linguale nocturne pendant 3 mois et réalisation d'une plastie en Z du frein lingual à l'âge de 9 ans 5 mois (voir photos ci –après)
- Pose bielle de HERBST sur disjoncteur pendant 9 mois
- Pose nouvel ELN + butées rétro incisives pendant 3 mois
- Mise en place d'un système multi attaches pendant 17 mois
- Dépose des boitiers à l'âge de 12 ans 4 mois avec collage de contention de 33 à 43 et mise en place d'un tooth positionneur qui sera porté moins d'un an

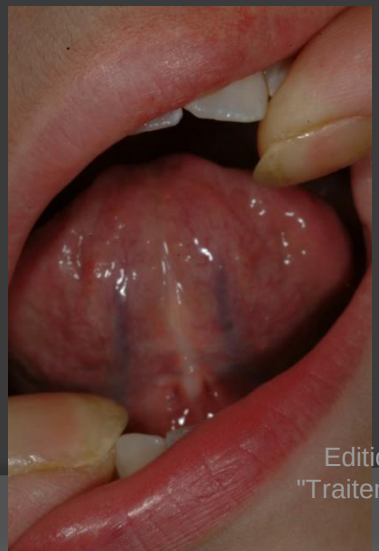

Editions CdP. Complément au livre Moinard C. "Traitement mixte", CDP, 2014, coll Guide Clinique. Tous droits réservés.

Céphalométries de début et fin de traitement

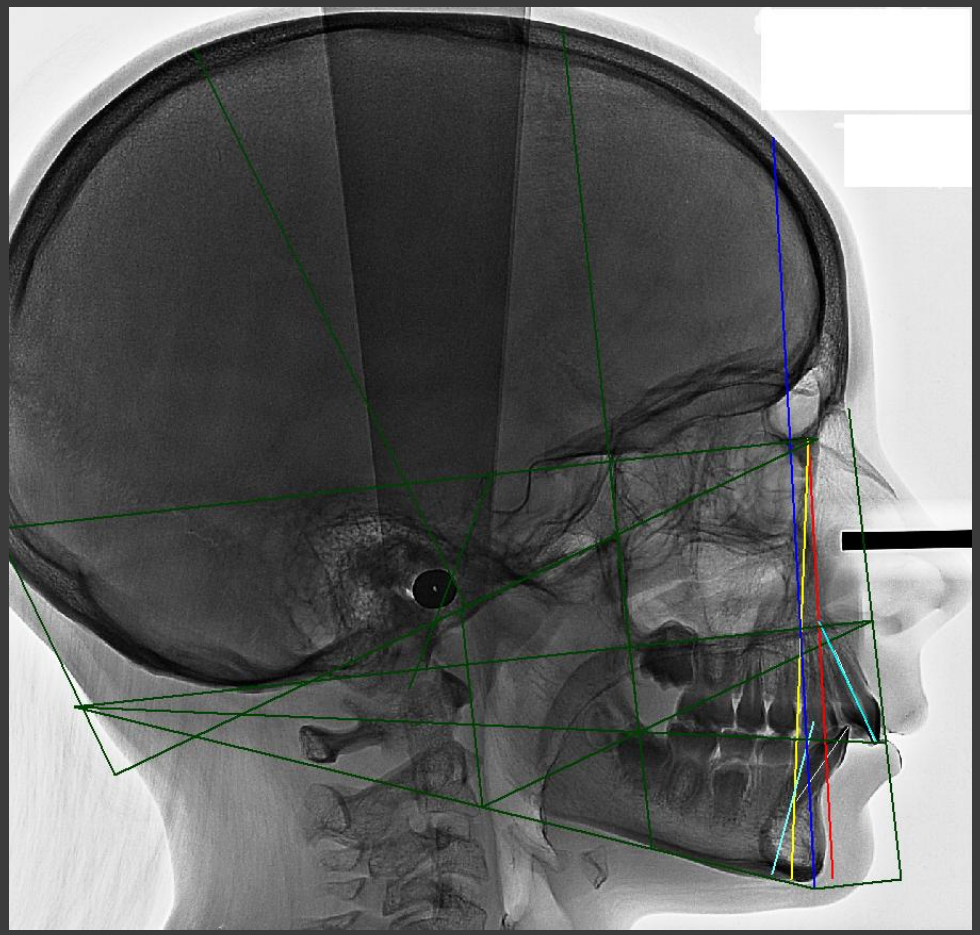

9 ans 3 mois

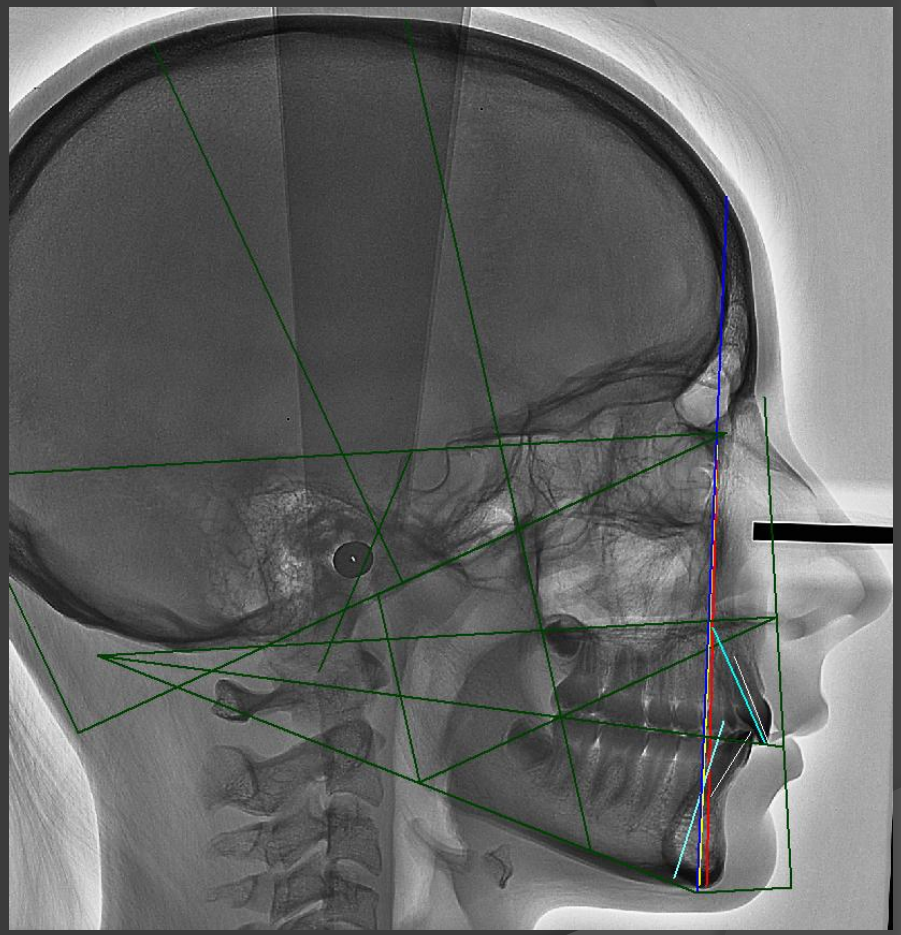

12 ans 5 mois

Editions CdP. Complément au livre Moinard C.
"Traitement mixte", CDP, 2014, coll Guide Clinique.
Tous droits réservés.

Editions CdP. Complément au livre Moinard C.
"Traitement mixte", CDP, 2014, coll Guide Clinique.
Tous droits réservés.